Aus dem Pathologischen Institut des Allgemeinen Krankenhauses der Stadt der Reichsparteitage Nürnberg.
Direktor: Professor Dr. Lauche.

Ein Beitrag zur Kenntnis der Vererbung des Kryptorchismus beim Menschen.

Inaugural-Dissertation
zur Erlangung der Doktorwürde
der Hohen Medizinischen Fakultät
der Friedrich-Alexanders-Universität
Erlangen

vorgelegt von
Karl Autenrieth
aus Nürnberg.

Tag der mündlichen Prüfung: 3. 5. 1939.

1939
Buchdruckerei Karl Döres, Erlangen, Jägerstraße 3

1939 №146

Referent: Herr Professor Dr. E. Kirch.

Dekan: Herr Professor Dr. R. Greving.

R. UNIV.
BIBLIOTHEEK
LEIDEN

Ein Beitrag zur Kenntnis der Vererbung des Kryptorchismus beim Menschen.

In den letzten Jahren wurde den Erbkrankheiten durch die nationalsozialistische Bevölkerungspolitik und durch die Rassenfrage eine weitaus größere Bedeutung eingeräumt, als dies noch vor einigen Jahren der Fall war. Durch die Beschäftigung mit diesen Fragen ist es gelungen, die Vererbung und auch den Gang der Vererbung sehr vieler Erkrankungen festzustellen. Für eine sehr große Zahl von Leiden wissen wir jedoch noch sehr wenig über die Vererbung. Dies ist u. a. auch bei dem Kryptorchismus in seinen verschiedensten Erscheinungsformen der Fall. Es soll nun in der folgenden Arbeit ein Beitrag zur Frage der Vererbbarkeit des Kryptorchismus beim Menschen geliefert werden.

Unter Kryptorchismus versteht man zunächst ganz allgemein das Fehlen eines oder beider Hoden im Skrotum beim Menschen und bei den Säugetieren, bei denen die Hoden normalerweise im Skrotum gelagert sind. Es sei hier der Vollständigkeit halber angeführt, daß man beim Menschen verschiedene Einteilungen der Hodenverlagerungen vornehmen kann:

1. Unkomplizierte Hodenretention (einzige Anomalie bei sonst normalen Individuen),
2. Komplizierte Hodenretention (gröbere Entwicklungsstörungen auch an anderen Organen),
3. Hodendystopie (auch in die Bauchhöhle verlagert), Kryptorchismus in engerem Sinne, wobei Fehlwanderungen (Aberration) nicht berücksichtigt sind (Henke-Lubarsch: A. Priesel, Wien, VI/3, S. 23, Einteilung nach Föth).

Der Kryptorchismus entsteht durch das Ausbleiben des in der letzten Zeit der embryonalen Entwicklung oder kurz nach der Geburt stattfindenden Descensus oder Abstieges der Hoden. Ursprünglich liegen die Keimdrüsen entsprechend ihrer Entstehung aus der Urniere in der Lendenregion. Sie wandern nun im Verlauf

der weiteren embryonalen Entwicklung durch die Bauchhöhle abwärts. Im 6. Monat finden sich die Hoden an der Innenseite der Bauchwand in der Leistenregion. Hier, wo das Leistenband durch das Gubernaculum Hunteri die Bauchwand durchbohrt, hat sich bereits vorher eine bruchsackartige Ausstülpung des Peritoneums gebildet, die bis in die Hautfalte des Skrotums reicht. Dieser Kanal, der durch die Bauchwand hindurchführt, ist der Leistenkanal; die ausgestülpte Bauchfellfalte wird Processus vaginalis peritonei bezeichnet. Normalerweise wandert nun in den letzten Wochen der Embryonalzeit der Hoden mit seinen Ausfuhrgängen (Nebenhoden und Ductus deferens) in diese Tasche hinein. Im Leistenkanal bildet sich der Processus vaginalis zurück. Der Hoden ist nunmehr von der allseits geschlossenen Tunika vaginalis propria umgeben und steht mit der Bauchhöhle nicht mehr in offener Kommunikation.

So bekannt nun die morphologischen Vorgänge beim Descensus testiculorum selbst sind, so unklar sind uns bis heute noch die Ursachen von Störungen, die den normalen Abstieg der Hoden verhindern. In der einschlägigen Literatur finden sich die widersprechendsten Ansichten über die inneren Ursachen dieser Störungen.

Mit dem Problem des Kryptorchismus haben sich wohl am meisten die Chirurgen und Urologen beschäftigt. Nicht zu vergessen seien hier auch die Paediater, denn gerade an sie tritt am häufigsten die Frage der Behandlung des Kryptorchismus heran. In der Literatur bis etwa vor 10 Jahren findet sich immer wieder die Ansicht vertreten, daß der Abstieg des Hodens in der Fetalzeit durch mechanische Hindernisse gehemmt wird. Auf Grund von Operationsbefunden nahmen viele Chirurgen an, daß infolge einer während der Fetalzeit durchgemachten Peritonitis Verwachsungen in der Bauchhöhle entstanden sind, die den Hoden rein mechanisch in seinem normalen Abstieg in das Skrotum hindern. Andere vertreten die Ansicht, daß durch abnorme Haltung des Foetus in utero der Descensus nur unvollständig zur Durchführung kommen kann. Für die Entstehung des Kryptorchismus werden auch noch andere Ursachen angeführt, so z. B. die abnorme Kürze des Samenstrangs und der ihn begleitenden Gefäße, ja es wurde auch eine Abnormität der Aponeurose des M. obliquus externus angenommen.

Gegen eine solch rein „mechanische Betrachtungsweise" spricht, daß der retinierte Hoden in den meisten Fällen nicht vollständig zur Entwicklung gelangt. Diese Tatsache wurde von den älteren Autoren einfach nur als Druckschädigung des Hodens, als Druckatrophie erklärt.

Erst in der neueren Zeit wurde dem Kryptorchismus wieder etwas mehr Beachtung geschenkt. So hat sich vor allem der Wiener Chirurg Moszkowicz in mehreren Arbeiten eingehender mit dieser Entwicklungsstörung bzw. der Retentio testis befaßt. Es läßt sich im Rahmen dieser Arbeit nicht umgehen, etwas ausführlicher auf seine Anschauungen einzugehen.

Moszkowicz bringt als erster die Retentio testis — damit also den echten Kryptorchismus — in Zusammenhang mit der Intersexualität.

Um diese Ansicht verständlich zu machen, ist es notwendig, ausführlicher auf die Theorien Moszkowicz's hinzuweisen.

M. geht von der Tatsache aus, daß Kreuzungsversuche erwiesen haben, daß das Geschlecht, ebenso wie jedes andere Merkmal, nach Mendel'schen Regeln von den Eltern auf die Kinder verteilt wird.

Bestimmte Chromosomen, die oft an ihrer Form erkennbar sind, sind wichtig oder ausschlaggebend für die Geschlechtsbestimmung.

Aber nicht allein das Vorhandensein von einem oder zwei Geschlechtschromosomen ist für das Geschlecht eines Individuums entscheidend, da es sonst unmöglich Zwischenstufen geben könnte, die sich intermediär verhalten (Abstufungen von geringfügigem Einschlag des anderen Geschlechts über den Pseudohermaphrodismus bis zum echten Hermaphrodismus bei Tieren und Menschen). In der Begründung seiner Anschauungen stützt Moszkowicz sich auf die Lehren Richard Goldschmidt's. Dieser hat durch viele Jahre fortgesetzte Kreuzungsversuche an verschiedenen Vertretern des Schwammspinners nachgewiesen, daß die Erscheinung der Intersexualität auf einer Gesetzmäßigkeit beruht, und daß bei richtiger Auswahl der Elternpaare die Zahl der intersexuellen Nachkommen vorausgesagt werden kann.

Weiter schloß Goldschmidt aus seinen Versuchen, daß das Vorhandensein von einem oder zwei Geschlechtschromosomen für die Geschlechtsbestimmung nicht allein entscheidend sein kann, daß es vielmehr auf die Valenz der geschlechtsbestimmenden Faktoren ankommt, die bei verschiedenen Rassen ungleich sein kann.

Bei der Reifung der Geschlechtszellen (Gameten), der Spermatozoën und der Eizellen, kommt es sowohl im Hoden wie im Eierstock zu einer besonderen Art der Kernteilung, der sogenannten Reduktionsteilung. Bei dieser Teilung wird der doppelte Chromosomensatz, den jede somatische Zelle und auch noch die Spermatozonien und Oogonien enthält, auf die Hälfte herabgesetzt.

Spermatozoen und Eizellen enthalten also im Gegensatz zu den somatischen Zellen nur einen einfachen Chromosomensatz.

Jede menschliche Zelle birgt in ihrem doppelten Chromosomensatz sowohl Männlichkeit bestimmende Faktoren M, wie Weiblichkeit bestimmende Faktoren F (mit großen Buchstaben werden die über das Geschlecht entscheidenden Chromosomen bezeichnet). Jede Zelle enthält den Männlichkeitsfaktor doppelt: MM, dagegen kommt der Weiblichkeitsfaktor F nur in der weiblichen Zelle doppelt: FF, in der männlichen aber nur einmal vor, wie dies in der untenstehenden Figur schematisch dargestellt ist.

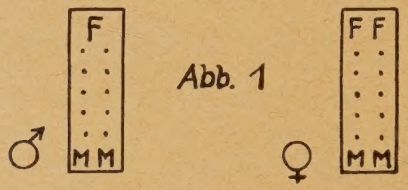

Abb. 1

Chromosomensatz einer männlichen Körperzelle

Chromosomensatz einer weiblichen Körperzelle

Nach der Reduktionsteilung dieser Zellen müssen also zweierlei männliche und zwei gleiche weibliche entstehen (Abb. 2), also zweierlei Spermatozoen, solche mit und solche ohne den Weiblichkeitsfaktor F.

Zweierlei männliche Geschlechtszellen

Gleichartige weibliche Geschlechtszellen

nach der Reduktionsteilung

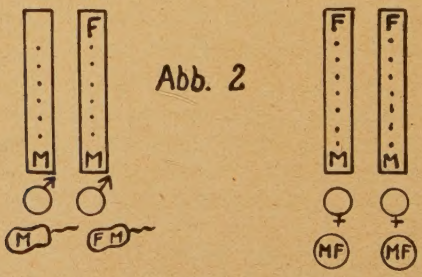

Abb. 2

Nimmt man nun an, daß die Eizelle von einem Spermatozoon ohne Weiblichkeitsfaktor F befruchtet wird, so würde sich folgendes Bild ergeben (Abb. 3):

Abb. 3.

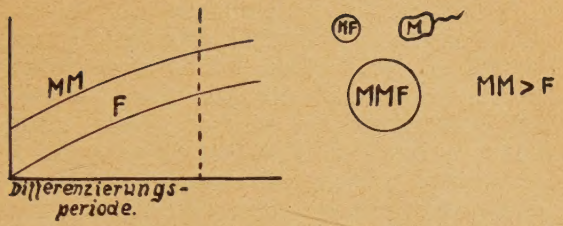

In der befruchteten Zelle sind also die Faktoren MMF vereinigt, also ein Ueberschuß an Männlichkeit. Sie ist also männlich und der ganze sich daraus entwickelnde Organismus ist männlich.

Im anderen Falle befruchtet ein Spermatozoon, das sowohl M wie F enthält, so wird ein weiblicher Organismus entwickelt (Abb. 4),

Abb. 4

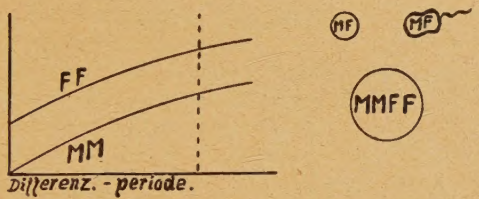

So lange nun die Faktoren M und F genau abgestimmten Mengen der geschlechtsbestimmenden Stoffe entsprechen, muß ihre Wirkung auch immer die gleiche sein. Nach Goldschmidt ist diese genaue Abstimmung der Geschlechtsfaktoren nur dann vorhanden, wenn beide Elterntiere der gleichen Rasse angehören. Bei Rassenkreuzungen können aber Chromosomen verschiedener Valenz zusammen kommen, wodurch die Harmonie des Zusammenarbeitens gestört wird. Eine solche Rassenkreuzung, an einem Zahlenbeispiel betrachtet, würde sich wie folgt darstellen:

Nehmen wir an, es gebe eine Rasse M' F', deren Erbfaktoren doppelt so starke Fermentmengen in ihren Chromosomen enthielten als die der Rasse M F. Es wäre also z. B. M' = 60 und F' = 80 — wobei die Zahlen natürlich ganz willkürlich gewählt sind — und M dann = 30, F = 40.

Wenn nun bei der Befruchtung eine Eizelle, welche z. B. die Faktoren M F' enthält, von einem Spermatozoon, das nur den Faktor M enthält, befruchtet wird, so erhalten wir eine Zygote mit der Konstitutionsformel MMF'. Aus einer solchen Eizelle sollte nun ein männliches Individuum hervorgehen, da in jeder Zelle nur

ein Weiblichkeitsfaktor enthalten ist. Wenn wir aber unsere angenommenen Zahlenwerte einsetzen, so ergibt sich folgendes: MM (60) F' (80). Das würde aber bedeuten, daß die zwei Männlichkeitsfaktoren der schwachen Rasse gegen den einen Weiblichkeitsfaktor der starken Rasse nicht aufkommen. Das Individuum, das diese Konstitution aufweist, wird vermutlich nach einer kurzen männlichen Entwicklungsphase einen Geschlechtsumschlag durchmachen und sich dann weiblich entwickeln.

Bildlich:

Abb. 5

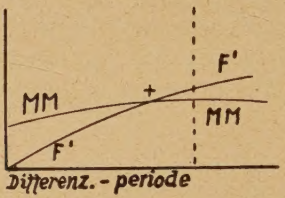

MM < F'

Analog dazu:

Abb. 6

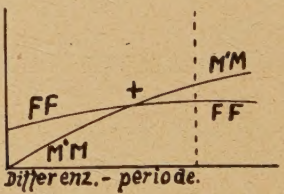

M'M > FF

In Abbildung 5 ist der Domminanzwechsel der Geschlechtlichkeiten dargestellt, der sich ergibt, wenn das zunächst dominierende männliche Geschlecht (MM) durch die überragende Geschlechtlichkeit des fremdrassigen F' überwunden wird. Der Geschlechtsumschlag erfolgt in dem Kreuzungspunkt der Kurve (durch + bezeichnet).

Der Chromosomenmechanismus wirkt so, daß er dem einen Geschlecht ein Uebergewicht über das andere verschafft. Der normale Ablauf ist aber nur dann gesichert, wenn das Uebergewicht des einen Geschlechtes über das andere ein bedeutendes ist und durch das ganze Leben bestehen bleibt. Wenn dieses Uebergewicht (epistatisches Minimum) unterschritten wird, so entstehen Intersexe.

Es ist also jede Zelle und der ganze Organismus bisexuell angelegt. Die Entwicklung in der Richtung des einen Geschlechtes erfolgt nur so lange, als die entsprechenden Faktoren des einen

Geschlechtes das Uebergewicht behalten. Es ist aber ein Geschlechtsumschlag möglich, wenn die geschlechtsbestimmenden Faktoren des anderen bisher unterdrückten Geschlechtes die Oberhand gewinnen (Drehpunkt!).

Es darf hierbei auch nicht vergessen werden, daß auch bei höheren Tieren Geschlechtsumwandlung beobachtet wird, und zwar als physiologische Umwandlung bei Fischen, Fröschen, Vögeln, oder gar experimentell erzeugt wird durch Transplantation heterologer Keimdrüsen. Also kann der Chromosomenmechanismus nicht allein für das Geschlecht von ausschlaggebender Bedeutung sein, die Entscheidung über die Richtung der Geschlechtsentwicklung wird vielmehr mitbestimmt durch Umweltseinflüsse wie Temperatur, Ernährung, chemische Reaktionsvorgänge usw. Nicht außer Acht darf dabei gelassen werden, daß bei den höheren Tieren, den Wirbeltieren, in diese Vorgänge auch das endokrine System miteingeschaltet ist.

Auf Grund der Goldschmidt'schen Vorstellungen über die Geschlechtsumwandlung folgert Moszkowicz, daß bei einem zunächst genotypisch weiblich angelegten Individuum ein „Drehpunkt" schon nach wenigen Fetalwochen, durch das Ueberwiegen der männlichen Faktoren erreicht ist. Die Wachstumsvorgänge, die nun bis zu diesem „Drehpunkt" die Ausbildung von Müller'schen Gängen und Ovarien bedingten, müssen jetzt abgebrochen werden und nun werden Wolff'sche Gänge und Hoden in einem verspäteten Zeitpunkt gebildet. Es wäre nun denkbar, daß der dann gebildete Hoden nicht mehr vollständig ausreifen kann, daß der Descensus testiculorum nicht vollendet wird, daß der Genitalhöcker nicht seine vollkommene Umwandlung zum männlichen äußeren Genitale durchmacht, der Processus vaginalis nicht vollständig obliteriert und noch Reste der Müller'schen Gänge vorhanden sein können. Daraus ergibt sich dann auch zwanglos, daß die Retentio testis so häufig mit anderen Anomalien des äußeren Genitale wie Hypospadie, Spaltung des Skrotums und unvollständige Rückbildung weiblicher Anlagen usw. vergesellschaftet in Erscheinung tritt.

M. weist nun auch darauf hin, daß bei kryptorchen Individuen die geschlechtliche Differenzierung noch weitere Unvollständigkeiten aufweist. So ist auch bei den früheren Untersuchungen (Bouin und Ancel, Tandler usw.) aufgefallen, daß die Hoden des Kryptorchen meistens hypoplastisch sind und nur in einzelnen Teilen Spermatogenese aufweisen (daher auch die Unfruchtbarkeit der Ehen Kryptorcher). Auch fanden sich vielfach Zeichen des Hypogenitalismus, z. B. Hypospadie, weiblicher Typus, der Behaarungsform, der Fettverteilung und der Körperdimensionen. Daher nimmt

M. an, daß die weibliche Entwicklungsrichtung nicht nur den Genitalstrang des kryptorchen Embryo betrifft, sondern auch andere Organe, daß also der ganze Embryo in der kritischen Periode am Anfang des 3. Embryonalmonats weiblich war und erst später die männliche Entwicklungsrichtung einschlug.

Bei der Annahme des Geschlechtsumschlags führt eine continuierliche Reihe über alle Grade des Kryptorchismus bis zum Hermaphrodismus, der sich vom Kryptorchismus nur dadurch unterscheidet, daß hier nicht allein das Ligamentum latum, sondern auch Uterus und Tuben entwickelt sind. Es handelte sich dann aber um verschiedene Grade der Intersexualität, deren Entstehung durch den Zeitpunkt des Geschlechtsumschlages (Drehpunkt) bedingt ist.

In seiner letzten Arbeit über falschen und echten Kryptorchismus teilt Moszkowicz einen Fall von Erblichkeit des Kryptorchismus mit, der hier etwas eingehender besprochen werden soll:

Ein anscheinend normales Elternpaar hat 6 kryptorche Söhne. Besonders interessant ist nun, daß der Kryptorchismus bei diesen 6 Individuen in verschiedenen Formen auftrat. Bei dem ersten Sohn fehlt der rechte Testis ganz, der linke findet sich in der Leiste und hat etwa nur $^1/_4$ der normalen Größe. Der zweite Sohn hat in der linken Skrotalhälfte einen anscheinend normalen Hoden, während der rechte in der Leiste liegt. Beim dritten Sohn liegen beide Hoden in den Leisten und sind sehr klein. Der vierte Sohn hat den rechten anscheinend normalen Hoden im Hodensack, der linke, hypoplastische, liegt in der Leiste. Ebenso ist es beim fünften und sechsten Sohn, die jedoch noch nicht geschlechtsreif sind. Von den vier geschlechtsreifen Söhnen leiden zwei an mangelnder Libido sexualis, zwei sind anscheinend potent, aber zeugungsunfähig. Einer von den 6 Söhnen ist taubstumm, einer schwachsinnig, klein und fett. Eine wichtige Ergänzung liefert die Beschreibung der beiden Schwestern dieser 6 Kryptorchen. Die eine erscheint geistig und körperlich normal, die andere ist schwachsinnig, hat nie menstruiert, ist sehr groß; an Brust, Bauch und Nacken behaart und hat eine tiefe Stimme. Es handelt sich wohl um einen Fall von Virilismus oder Pseudo-Hermaphrodismus.

M. führt dazu weiterhin aus:

Dieser Stammbaum ist insoferne sehr lehrreich, als er charakteristisch ist für die Vererbung der Intersexualität. Intersexuelle Individuen sind nur selten zeugungsfähig (Hermaphroditen, Kryptorche, Hypogenitale). Der direkte Erbgang ist daher nur selten zu beobachten (etwa bei der Hypospadie), dagegen kommen inter-

sexuelle Geschwister vor oder man findet in der Ascendens bei Onkeln und Großonkeln dasselbe Leiden. Die Zusammenhänge würden noch klarer, wenn die Erbforscher auch alle anderen intersexuellen Erscheinungsformen in der Intersexualität (Gynaekomastie, Pubertas praecox, Aplasia vaginae, Uterus bicornis usw.) in der Familienanamnese beachten würden; denn was vererbt wird, ist nicht der Kryptorchismus, sondern die anormale Valenz der Geschlechtsfaktoren, die sich bei jeder Elternkombination anders auswirkt. Da jedoch bei Kreuzung extremer Rassen nicht bloß die Geschlechtsfaktoren, sondern auch somatische Erbfaktoren durch Unstimmigkeit disharmonische Entwicklung veranlassen können, so finden sich bei intersexuellen Individuen auch andere sogenannte Degenerationszeichen, Anomalien des Körperwachstums, der Fettverteilung, Schwachsinn, Bettnässen, Mißbildungen aller Art usw.

So ist es zu verstehen, daß in der eben beschriebenen Familie 6 kryptorche Söhne verschiedene Grade dieser Anomalie in Bezug auf Lage und Hypoplasie der Testes und auf Zeugungsfähigkeit aufweisen und eine Schwester auch eine andere Form der Intersexualität (Virilismus oder Hermaphrodismus) darbietet. Daneben finden sich andere Degenerationszeichen, wie Taubstummheit, Schwachsinn. Daß beide Eltern als normal bezeichnet werden, ist sehr wesentlich. Sie stammen beide aus Südwestrußland, wo seit Jahrtausenden die verschiedensten Menschenrassen wahllos durcheinander gemischt wurden.

Die Ausführungen Moszkowicz's wurden etwas eingehender besprochen, da sich bei den später zu beschreibenden Fällen ähnliche Verhältnisse ergeben werden und da über die Vererbung des Kryptorchismus in der Literatur nur ein relativ geringes Material zur Verfügung steht.

Nicht außer Acht soll jedoch gelassen werden, daß andere Autoren dieser Intersexualitätslehre M.'s ziemlich ablehnend gegenüber stehen, insbesondere werden die Ergebnisse der Goldschmidt'schen Lehre von dem Geschlechtsumschwung, auf die sich die Betrachtungen M.'s zum größten Teil theoretisch stützen, nicht allgemein anerkannt. Es wäre hier Möbius anzuführen, der die Vererbung der Intersexualität als bedingt ansieht durch einzelne Allele, deren Ausdruck im Erbgang immer streng konstant bleiben soll.

Auch bei verschiedenen Haustieren wurde der Kryptorchismus beobachtet. Doch scheint auch hier, ebenso wie in der Human-Medizin, noch sehr wenig über die Vererbbarkeit oder den Erbgang dieser Anomalie bekannt zu sein. Es wird z. B. beim Pferd die Erblichkeit des Kryptorchismus ganz allgemein angenommen, ohne daß jedoch bis jetzt darüber genauere Untersuchungen vor-

liegen würden. Auch bei den Ziegen und Schweinen wurde die Erblichkeit des Kryptorchismus beobachtet, ohne daß darüber genauere Feststellungen des Erbgangs vorhanden wären. In einer Arbeit über die Vererbung des Kryptorchismus beim Hund kommt Josef Härtl zu der Ansicht, daß beim Hund diese Anlage mit hoher Wahrscheinlichkeit durch einen einfachen rezessiven Erbgang übertragen wird. Bei seinen Untersuchungen zeigte sich, daß die Veranlagung für Kryptorchismus auf einige wenige Stammtiere zurückgeführt werden konnte.

In den Jahren 1934—36 kamen im hiesigen Pathologischen Institut 3 Männer zur Sektion, die alle Kryptorche waren und, wie sich herausstellte, einer Familie angehörten. Es sei nun im Folgenden etwas näher auf die klinischen und pathologisch-anatomischen Besonderheiten dieser 3 Beobachtungen eingegangen und die Krankengeschichten und die dazugehörigen Sektionsprotokolle im Auszug wiedergegeben.

Für die Erlaubnis zur Benutzung der Krankengeschichten bin ich Herrn Obermedizinalrat Dr. Scheidemandel und Herrn Professor Dr. Fleck zu großem Dank verpflichtet.

Fall 1: M., Albert (Nr. 31*).)

36jähriger Mann von dysplastischem Habitus in gutem Ernährungs- und sehr schlechtem Kräftezustand. Gesichtshaut faltig, schlaff, schlechter Turgor, fahl, geringe Cyanose der Wangen und Lippen. Schleimhäute schlecht durchblutet. Angedeuteter eunuchoider Hochwuchs. Psychisch klar, orientiert, gibt auf alle Fragen gut Antwort. Auffassungsvermögen und intellektuelle Kenntnisse gut.

Leib: Schlaffe Decken. Keine Flankendämpfung. Unterer Milzpol unter dem Rippenbogen eben fühlbar, Leberrand etwa 1 Querfinger +. Bauchdeckenreflexe nicht auslösbar. Genitalbehaarung fehlt. Penis nur infantil ausgeprägt, beide Testes nur etwa erbsengroß im Genitalkanal fühlbar. Kein Skrotum.

Pathologisch-anatomische Diagnose:

Doppelseitiger Leistenhoden. Hypoplasie beider Hoden. Hochgradige Phimose mit hochgradiger Balkenblase und doppelseitiger Hydronephrose. Uraemie. Völliges Fehlen des Bartwuchses. Hochgradige Phimose mit starker Erweiterung der Harnblase und Balken-

*) Die Nummern beziehen sich auf den Stammbaum (S. 18).

blasenbildung sowie Erweiterung beider Ureteren und beider Nierenbecken. Druckatrophie der Nieren. Uraemie: urämischer Geruch aller Organe; serofibrinöse urämische Pericarditis mit 100 ccm Exsudat. Lungenödem; Hypertrophie des rechten und linken Herzens. Hochgradige, zum Teil retrosternal gelegene kolloidarme Struma. Sehr hochgradige, allgemeine Anaemie.

Mikroskopische Untersuchung:

Rechter Hoden: Hochgradige Hypoplasie des Hodens und Nebenhodens. Die Hodenkanälchen sind durch reichliches Bindegewebe auseinander gedrängt und entsprechen in ihrer Ausbildung nicht einmal dem normalen Zustand beim Neugeborenen.

Linker Hoden: wie rechts; stellenweise sind hier die Hodenkanälchen etwas weiter differenziert, so daß sie etwa dem normalen Bild des Hodens im 1. Lebensjahr entsprechen. Nebenhoden und Plexus pampiniformis sehr gering entwickelt.

Hypophyse: eosinophile Zellen vermehrt, basophile sehr reduziert, Hauptzellen etwa in gewöhnlicher Zahl. In der Intermediärzone sind zahlreiche kolloidhaltige Cysten zu sehen. Neurohypophyse o. B.

Pankreas: hochgradige Fäulnis, mäßig starke Lipomatose, sonst o. B.

Schilddrüse: kolloidreich mit Blutungen in die stellenweise sehr großen Alveolen.

Rechte Nebenniere: nur wenig gefaltet, mehrere Rindenadenome (etwa stecknadelkopfgroß), im übrigen o. B.

Linke Nebenniere: stark gefaltet, wie die rechte lipoidreich, ohne Besonderheiten.

Medulla oblongata (Olivengegend): keine wesentlichen Veränderungen.

Rückenmark: Markscheidenfärbung o. B. Fettfärbung: ebenfalls o. B. Keine Körnchenkugeln, kein Markscheidenausfall.

Fall 2: M., Canditus (Nr. 17).

Klinische Diagnose: Cystopyelitis. Hypogenitalismus. Dekubitalgeschwür. Fußrückenphlegmone.

59jähriger, fetter Patient in mäßigem Kräftezustand. Verwaschene Sprache, fast kaum verständlich. Fehlen der Testes, starke Mammaentwicklung, Fehlen der Achselhaare. Haut und Schleimhäute mäßig durchblutet.

Leib: Fettreich, weich, gut eindrückbar. Beiderseits unter dem Rippenbogen hat man den Eindruck einer weichen Resistenz. Nierenlager o. B. Blase perkutorisch bis fast zum Nabel reichend,

auf Druck schmerzhaft. Penis nur etwa $^3/_4$ cm lang, Präputium leicht entzündet. Nur ganz mangelhafte Ausbildung der Skrotalsäcke.

Sektionsprotokoll:

Hochgradige Phimose, eitrige Cystitis und Pyelitis. Hypogenitalismus. Hochgradige Phimose eines stark hypoplastischen Penis. Eitrige Cystitis pigmentosa. Balkenblase. Linksseitige eitrige Pyelitis mit Hydronephrose, rechtsseitige geringgradigere Hydronephrose. Leistenhoden rechts. Hypoplasie beider Hoden (der linke liegt im Skrotum). Hochgradige Fettleibigkeit. Fehlen des Bartwuchses. Stark ausgebildete Mammae. Hochgradige Adipositas des Herzens. Hypostatische Pneumonie. Pachymeningitis haemorrhagica im Bereich der linken hinteren Schädelgrube. Haemosiderinpigmentierung der Leptomeninx über dem Hinterhauptslappen und an der Hirnbasis bis in die Gegend der Olfactorii. Chronische Cholecystitis mit Gallensteinen.

Mikroskopische Untersuchung zu Fall 2 (Nr. 9):

Rechter Hoden, Leistenhoden: Hochgradige Hypoplasie. Die Hodenkanälchen entsprechen in ihrer Entwicklung etwa dem Neugeborenen. Sie sind durch sehr reichliches Bindegewebe weit auseinandergedrängt, so daß sie nur einen geringen Teil der Gesamtmasse des überhaupt nur bohnengroßen Hodens ausmachen. Zwischenzellen fanden sich nicht.

Rechtsseitiger Samenstrang: Der fast kleinfingerdicke Samenstrang besteht zum allergrößten Teil aus Fettgewebe, in welches die Gefäße des Plexus pampiniformis zerstreut eingelagert sind. Das Vas deferens verläuft am Rande des von einer bindegewebigen Kapsel zusammengehaltenen Samenstrangs. Es ist nur gut stricknadeldick, im übrigen ohne Besonderheiten.

Linker Hoden: Verhält sich wie der rechte, enthält nur etwas reichlicher Hodenkanälchen und entsprechend weniger Bindegewebszwischensubstanz. Die Nebenhodenkanälchen sind sehr weit, zum Teil fast cystisch aufgetrieben.

Linksseitiger Samenstrang: Weniger fettreich als der rechtsseitige, die Gefäße des Plexus sind etwas reichlicher entwickelt und liegen näher zusammen. Vas deferens von noch geringerem Querschnitt als auf der anderen Seite, im übrigen o. B.

Prostata und Samenblasengegend: Sowohl das Prostatagewebe wie die Samenblasen wesentlich geringer entwickelt als gewöhnlich. Die Prostatadrüsen sind vielfach durch Epithelwucherungen bis auf einen spaltförmigen Rest des Lumens ausgefüllt. Prostatakonkremente fanden sich an den untersuchten Stellen nicht.

Pankreas: Hochgradige Lipomatose, das Drüsengewebe im übrigen o. B. Inseln in gewöhnlicher Anzahl vorhanden.

Mamma: Fibröses Gewebe mit etwas zahlreicheren Ausführungsgängen als gewöhnlich beim Mann entwickelt sind. Keine ausgesprochene Gynaekomastie.

Schilddrüse: Mäßig kolloidreiche Schilddrüse mit Einlagerung von zahlreichen kleinen, mehr soliden Adenomknoten.

Gallenblase und umgebendes Lebergewebe: Chronische Cholecystitis mit Ulcusbildung im Gallenblasenbett. Fettleber.

Hypophyse: Sehr geringe Entwicklung der Neurohypophyse. Große mit Flimmerepithel ausgekleidete Cyste in der Intermediärzone. Auch der Vorderlappen ist hypoplastisch, er enthält nesterweise zahlreich Hauptzellen, vorwiegend aber eosinophile Zellen in lockeren Verbänden und nur ganz vereinzelt basophile Zellen. Bindegewebe und Gefäße vermehrt.

Nebenniere: Die in normaler Anordnung vorhandenen Rindenstellen sind stark lipoidhaltig, Rinde im ganzen etwa um $^1/_3$ schmäler als dem Alter entsprechend. Marksubstanz überall erweicht, so daß ihre Anordnung und ihr Aufbau nicht mehr festzustellen ist.

Fall 3: M., Albert, bei dem es sich um einen Insassen des Sebastianspitals handelte, der im Jahre 1936 im hiesigen Pathologischen Institut zur Sektion kam.

Auszug aus dem Sektionsprotokoll:

Pathologisch-anatomische Diagnose: Arteriosklerose, Kreislaufstörungen, Hypogenitalismus.

Hochgradige Sklerose der Hirnbasisgefäße, Sklerose der Kranzgefäße des Herzens, der Aorta, der Pulmonalarterien, der Nieren- und Milzarterien. Ungleichmäßige Entwicklung der Arteriae vertebrales. Haselnußgroßer Erweichungsherd in den linken, erbsengroßer in den rechten Stammganglien.

Schlaffes, dilatiertes, stark fettgewebsdurchwachsenes Herz. Lungenödem. Eitrige Bronchitis. Bronchiektasen im rechten Unterlappen. Ausgedehnte Pleuraverwachsungen beiderseits.

Walnußgroße Nebenmilz am Milzhilus, multiple, fazettierte Gallensteine in der Gallenblase.

Hypogenitalismus: Hypoplasie des Penis (3 cm lang), Hypoplasie der Hoden und der Prostata, Kryptorchismus links. Mammae pendulae. Feminines Becken.

Mikroskopische Untersuchung:

Prostata: Das Prostatagewebe besteht zum größten Teil aus glatter Muskulatur und Bindegewebe, in welches nur verhältnismäßig spärliche Drüsen eingelagert sind. Das Epithel einzelner Drüsenkanälchen ist vielschichtig und füllt fast die ganze Lichtung aus.

Auszug aus dem Sektionsprotokoll:

Nieren: Ihr Fettlager enthält nur mäßig reichlich Fettgewebe; die nicht verdickte Faserkapsel ist von der leicht genöckerten, braunroten Nierenoberfläche leicht abziehbar. Auf dem Schnitt ist Rinde und Mark gleichmäßig geringgradig verschmälert. Die Mark-Rindenzeichnung ist deutlich zu erkennen.

Nierenbecken und Harnleiter: Beiderseits geringgradig erweitert, ihre Schleimhaut zeigt angedeutete Gefäßzeichnung.

Harnblase: Mäßig mit trüber, gelber Flüssigkeit gefüllt, Schleimhaut blaßgelb gefärbt, ohne Balkenbildung oder Gefäßinjektion.

Prostata: Beide Seitenlappen sind zusammen nur haselnußgroß, die Schnittfläche ist ziemlich derb und zeigt weißliche Farbe, ohne Knotenbildungen.

Enddarm: o. B.

Hoden: Der rechte, im Hodensack befindliche Hoden ist nur etwas über erbsengroß. Seine Schnittfläche zeigt dunkelbraunes Hodengewebe. Der linke Hoden liegt im Leistenkanal und ist noch etwas kleiner als der rechte.

Becken: Die Darmbeinschaufeln zeigen ausladende Form, das kleine Becken ist geräumiger als ein normales männliches Becken.

Ferner zeigte sich bei der Nachforschung in der Familie, daß bereits im Jahre 1908 ein

Mü., August **(Fall 4)**

(Nr. 10) am hiesigen Krankenhaus ad exitum und zur Sektion gekommen ist.

Klinische Diagnose: Insuffizientia cordis. Alkoholismus, Epilepsie.

Pathologisch-anatomische Diagnose:

Allgemeine idiopathische Herzhypertrophie (Accessorische vierteilige Pulmonalklappe). Hyperaemie der Lungen. Stauungsorgane des Unterleibs. Hyperostose des Schädeldaches. Ausgeheilte rechtsseitige Spitzentbc. Bromexanthem. Adipositas. Chronische Gastritis potatorum. Prostata normal. Linker Hoden normal, rechter Hoden atrophisch.

Außerdem kam noch im Jahre 1936 eine Schwester des Mü. (Nr. 11) zur Aufnahme und zur Sektion im Krankenhaus.

Fall 5: M., Käthe.

Klinische Diagnose: Inanition (Schizohprenie?). Erschöpfungszustand. Herzinsuffizienz.

Pathologisch-anatomische Diagnose:

Schizophrenie (nach Angabe der Klinik):

Hochgradige allgemeine Abmagerung. Braune Atrophie der Leber und des Herzens. Atrophie der Milz. Eitrige Bronchitis. Tracheitis. Hyperaemie des Gehirns und der Hirnhäute. Kleine Blutungen im Nucleus dentatus bds. Adenomknoten in der Schilddrüse. Pigmentierte Ulcusnarbe in der Mitte der kleinen Kurvatur.

Formmißbildung des linken Leberlappens. Atrophie des Uterus. Fundspolyp im Uterus. Zahlreiche Serosacysten im Ligamentum latum bds. Frische Urocystitis. Kirschkerngroße Nebenmilz. Kleine Cysten in den Nieren.

Spitzenherd in der linken Lunge. Beginnendes Emphysem an den scharfen Rändern der Lungen. Beginnende Sklerose der Aorta im Bogenteil. Beginnende Sklerose der Kranzgefäße des Herzens. Schrumpfung des rechten Bulbus mit starker Trübung der Hornhaut. Fibroma pendulum über der rechten Darmbeinschaufel. Hallux-valgusstellung beider Großzehen.

Soweit dies bisher möglich war, wurde nun ein Stammbaum dieser Familie aufgestellt:

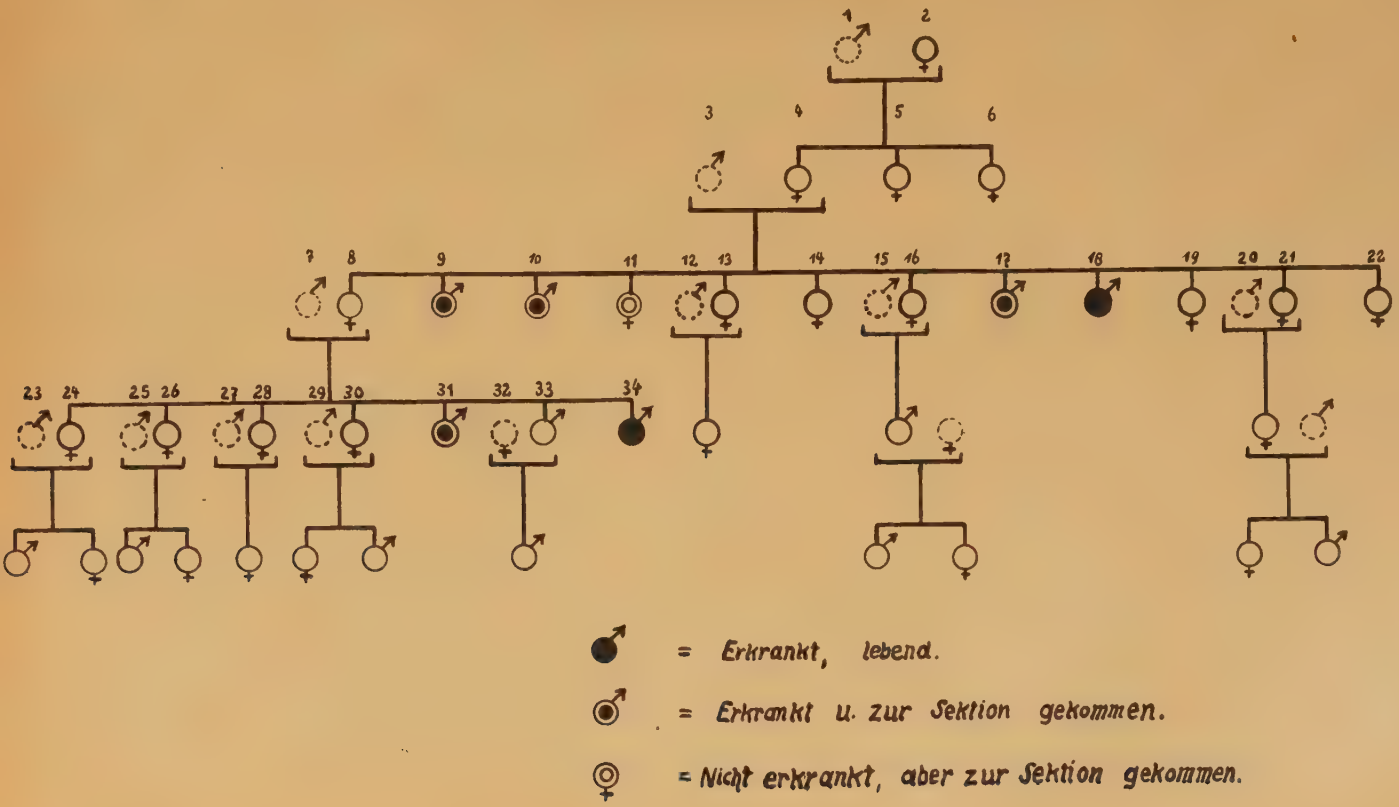
1 2
3 4 5 6
7 8 9 10 11 12 13 14 15 16 17 18 19 20 21 22
23 24 25 26 27 28 29 30 31 32 33 34
= Erkrankt, lebend.
= Erkrankt u. zur Sektion gekommen.
= Nicht erkrankt, aber zur Sektion gekommen.

In dem Stammbaum konnten nun 6 männliche Mitglieder (in der Figur bezeichnet mit den Nummern: 9, 10, 17, 18, 31 und 34) aufgefunden werden, die alle mit der gleichen Anomalie, nämlich dem Kryptorchismus, behaftet waren. Die beiden Brüder (Nr. 31 und 34) der jüngeren Generation stammen angeblich von gesunden Eltern ab. 4 Schwestern (24, 26, 28 u. 30) dieser beiden Männer sind nach Angabe der Verwandten gesund, auch alle verheiratet, besitzen alle Kinder, die angeblich auch alle gesund seien. Die Mutter (8) dieser beiden Me (31 u. 34) ist eine Schwester der oben beschriebenen Mü (9, 10, 17). Es sei hier gleich bemerkt, daß nach den glaubhaften Angaben der Angehörigen der Vater Me (7) mit 43 Jahren an einem Lungenleiden zugrunde gegangen ist und sonst nicht krank gewesen war, nach den Schilderungen der Angehörigen keine sichtbaren Zeichen einer innersekretorischen Störung gehabt hätte; Geschwister wären nicht vorhanden gewesen. Die Mutter (8) der beiden Me (31 u. 34) hatte 11 Geschwister, davon 7 Schwestern und 4 Brüder. Eine Schwester sei mit $^3/_4$ Jahr gestorben, eine weitere Schwester mit $^5/_4$ Jahren. Die verheirateten 3 Schwestern (13, 16 u. 21) hätten je ein Kind, davon einen Sohn, der verheiratet ist und zwei auch angeblich gesunde Kinder besitzt. Die 4 Brüder (9, 10, 17 u. 18) sind nun alle Kryptorche, drei kamen zur Sektion und sind oben beschrieben, der vierte lebt noch und ist kinderlos verheiratet. Aus der weiteren Ascendenz sind solche Anomalien nicht bekannt.

Bei den 3 in den letzten Jahren zur Sektion gekommenen Männern (9, 17 u. 31) findet sich einmal doppelseitiger Leistenhoden, einmal Leistenhoden rechts und beim letzten Leistenhoden links; außerdem eine Hypoplasie der Hoden. Bei allen wurde von der Klinik Hypogenitalismus bzw. angedeuteter eunuchoider Hochwuchs angegeben. Bei dem 1908 verstorbenen Mü. (Nr. 10) ist im Sektionsprotokoll nur von einer Atrophie des rechten Hodens die Rede und die klinische Diagnose lautete auf Insuffizientia cordis, Alkoholismus, Epilepsie.

Eine unverheiratete Frau dieses Stammbaumes (Nr. 11) kam im Alter von 59 Jahren in moribundem Zustand zur Aufnahme ins hiesige Krankenhaus. Aus dem Krankenblatt geht hervor, daß sie früher, wahrscheinlich wegen Schizophrenie, in der Erlanger Irrenanstalt gewesen ist. Im Sektionsprotokoll (Sekt. Nr. 418/36) werden keine Zeichen von Mißbildungen am Genitale oder der sekundären Geschlechtsmerkmale angegeben, es ist lediglich eine Atrophie des Uterus vermerkt, die aber bei dem Alter der Frau als physiologisch anzusehen ist.

Bei der Betrachtung des Stammbaumes fällt also auf, daß die weiblichen Mitglieder alle anscheinend frei von Mißbildungen sind. Die meisten von ihnen, soweit sie nicht schon im frühen Kindesalter an Infektionskrankheiten gestorben sind, waren verheiratet und hatten auch fast alle, bis auf eine, anscheinend normale Kinder zur Welt gebracht. Von den männlichen Gliedern in einer Generation sind alle Kryptorche gewesen, die somit für eine weitere Fortpflanzung natürlich nicht in Frage kommen konnten. Es ist weiterhin auffallend, daß in der 2. Generation von drei Brüdern einer zeugungsfähig ist und auch keinerlei sichtbare Zeichen von Kryptorchismus oder sonstigen Störungen der Keimdrüsen oder der Drüsen mit innerer Sekretion zeigt. Dagegen sind die zwei anderen Brüder wieder Kryptorche.

Man könnte nun daran denken, daß die Anlage zum Kryptorchismus durch die Mütter, also durch die Frauen, die aber selbst gesund erscheinen und keinerlei sichtbare Zeichen von Mißbildungen am Genitale oder den sekundären Geschlechtsmerkmalen aufweisen, auf die männlichen Nachkommen übertragen wird. Dann wären die Frauen als Träger der Anlage zu betrachten, obwohl sie selbst gesund erscheinen, vielleicht ähnlich, wie dies auch bei der Haemophilie der Fall ist.

Bei Annahme der von Moszkowicz aufgestellten Theorie, die sich in der Hauptsache auf die Intersexualitätslehre Richard Goldschmidt's stützt, müßte man einen in der Fetalzeit eingetretenen Geschlechtsumschwung annehmen, also zunächst eine Entwicklung des Fetus im weiblichen Sinne und später durch Ueberwiegen der männlichen Geschlechtsfaktoren einen Umschwung in männlicher Richtung. Diese Annahme ist aber vorerst rein theoretisch und, von Moszkowicz gestützt, auf die Untersuchung zahlreicher Feten, aufgestellt worden.

Moszkowicz versucht den engen Zusammenhang von Kryptorchismus und anderen Anomalien noch durch Beispiele zu erhärten. So beschreibt er z. B. einen Mann, der zunächst als einfacher Kryptorcher bezeichnet wurde, bei dem erst durch eine Laparatomie Uterus und Tuben und ein Tumor des linken Bauchhodens nachgewiesen wurde. Nun müßte dieser Mann natürlich als männlicher Scheinzwitter aufgefaßt werden. An Hand einiger weiterer Fälle zeigt M. Zwischenstufen auf, die neben der Retentio testis noch zwittrige Merkmale geringeren Grades aufweisen, wie Hypospadie, Gynaekomastie, feminine Fettverteilung usw.

Auch bei den hier zur Sektion gekommenen Männern bestehen neben dem Kryptorchismus noch Zeichen eines weiblichen Einschlages, wie Fehlen der Behaarung des Bartes, weibliche Fett-

verteilung und in einem Falle ein „weibliches Becken". Doch wurden weder Uterus, noch Tuben oder Ovarien bei der Autopsie gefunden.

Daß nun hier in unseren Fällen für diese Fehlbildung eine „Rassenmischung" in Betracht kommen könnte, ist doch sehr unwahrscheinlich; denn soweit sich feststellen ließ, stammen fast alle Familienmitglieder ausschließlich aus Ortschaften am Fuße der Fränkischen Schweiz. Es wäre höchstens denkbar, eine Disharmonie der geschlechtsbestimmenden Faktoren anzunehmen und für die Entstehung dieser Mißbildungen verantwortlich zu machen.

Genauere Untersuchungen über die Vererbung des Kryptorchismus beim Hunde, und zwar an Deutschen Boxern, stammen von Härtl, der schon früher in dieser Arbeit angeführt wurde. Seinen Untersuchungen liegen in der Hauptsache Berichte über 55 Würfe zugrunde, in denen mißgebildete Tiere lagen. Diesen standen 28 Würfe gegenüber, die frei von dieser Mißbildung waren. Der Anteil der kryptorchen Neugeborenen an der Gesamtzahl der Rüden einer geschlossenen Population betrug 23,21% + 3,25%. Aus diesem Verhalten glaubt Härtl auf das Vorhandensein einer rezessiven Anlage schließen zu können, wenn dabei angenommen werden darf, daß die überwiegende Mehrzahl der Elterntiere Träger der Veranlagung ist. Mit Hilfe von Zuchtbüchern und Angaben von Züchtern konnte er feststellen, daß die Veranlagung in den verschiedenen untersuchten Familien und Blutlinien ziemlich gleichmäßig verteilt vorkommt. Auch zeigte sich, daß eine Mißbildung bei Inzucht auf bestimmte Ahnen auftritt.

Die Untersuchung der ganzen Rasse ergab ferner, daß die Veranlagung für den Kryptorchismus auf einige wenige Stammtiere zurückgeführt werden kann, die in der Zucht eine große Bedeutung erlangt haben.

Aus seinen Untersuchungen zieht nun Härtl den Schluß, daß beim Hunde der Kryptorchismus mit größter Wahrscheinlichkeit durch eine einfache rezessive Anlage vererbt wird.

An Hand des hier beschriebenen Stammbaums könnte man vielleicht annehmen, daß die Frauen als Träger der Erbanlage für den Kryptorchismus angesehen werden könnten und damit für die weitere Vererbung des Kryptorchismus verantwortlich zu machen wären. Dies aber auf Grund eines einzigen Stammbaumes ver-

allgemeinern zu wollen, ist nicht angängig. Leider finden sich in der Literatur noch zu wenige Angaben über Vererbbarkeit des Kryptorchismus, insbesondere über einschlägige Stammbäume.

Wie wenig bis heute über die Vererbung des Kryptorchismus bekannt ist, mag auch schon daraus hervorgehen, daß sich über die Vererbung des Kryptorchismus bei Fischer-Bauer-Lenz keinerlei Angaben finden, sondern nur die Bemerkung, daß über die Vererbung dieser Anlage die Zwillingsforschung weitere Aufschlüsse bringen könnte.

Zum Schlusse dieser Arbeit möchte ich Herrn Professor Dr. Lauche für die Ueberlassung des Themas und für seine freundliche Unterstützung bei der Ausführung der Arbeit, sowie auch Herrn Prof. Dr. E. Kirch, Erlangen, für die Uebernahme des Referates meinen verbindlichsten Dank aussprechen.

Schrifttum:

Büdinger: Med. Klin. 1923, S. 893.
Fischer-Bauer-Lenz: Menschliche Erblichkeitslehre. München: F. Lehmann, 1930.
Goldschmidt: Physiologische Theorie der Vererbung. Berlin: J. Springer, 1927.
— —: Einführung in die Vererbungswissenschaft. Berlin: J. Springer, 1928.
Härtl: Ztschr. f. Hundeforschung, 1938, Bd. 8.
Kyrle: Wien. klin. Wschr. 1910, S. 1583.
— —: Wien. klin. Wschr. 1920, S. 185.
— —: Wien. med. Wschr. 1910, S. 2766.
Möbius: Ztschr. menschl. Vererb.- u. Konstitutionslehre, 1936, Bd. 19, S. 456.
Moszkowicz: Klin. Wschr. 1927, Nr. 47.
— —: Klin. Wschr. 1929, Nr. 7/8.
— —: Wien. Klin. Wschr. 1932 II, 1529.
— —: Arch. klin. Chir. 1934, Bd. 179, S. 445.
— —: Arch. klin. Chir. 1938, Bd. 192, S. 209.
— —: Z. anat. 1935, Bd. 105, S. 37.
— —: Lubarsch-Ostertag: Erg. Path. 1936, Bd. 31, S. 236.
Priesel: Henke-Lubarsch VI/3, S. 23.
Sämtliche Autoren ohne näheren Angaben sind zitiert nach Moszkowicz: Klin. Wschr. 1929, Nr. 7/8.

Lebenslauf.

Am 21. Januar 1908 wurde ich in Nürnberg als Sohn des Kaufmanns Georg Autenrieth und seiner Ehefrau, geb. Muscat, geboren. In Nürnberg besuchte ich von 1914 bis 1917 die Volkshauptschule, anschließend die Oberrealschule bis 1923. Von 1923 bis 1925 war ich bei der MAN. als Technikumslehrling tätig. 1925 trat ich wieder in die Oberrealschule Nürnberg ein, wo ich 1928 die Reifeprüfung ablegte. Im Sommersemester 1928 begann ich das Studium der Medizin in Erlangen; hier legte ich am Ende des S. S. 1930 die ärztliche Vorprüfung ab. Darnach studierte ich an den Universitäten München und Königsberg, kehrte im Wintersemester 1932 nach Erlangen zurück und beendete hier mit dem medizinischen Staatsexamen am 9. 12. 33 mein Studium. Während meiner Praktikantenzeit vom 12. 12. 33 bis 11. 12. 34 war ich an der I. med. Klinik und am Pathologischen Institut des Allg. Städt. Krankenhauses Nürnberg tätig. Seit 12. 12. 1934 bin ich als Assistenzarzt an der I. med. Klinik des Allg. Städt. Krankenhauses der Stadt der Reichsparteitage Nürnberg angestellt.